

# **Przedstawienie wyników terapii chiropraktycznej:**

**Pacjentka z kifożą odc.szyjnego, kręczem szyji  
oraz rozpoznaniem choroby Sprengla**

**mgr Piotr Zborowski  
2013**

- Pacjentka lat 4.
- Trafiła do mnie z rozpoznaniem: kręcz szyji oraz choroba Sprengla dot.prawej łopatki.
- Rodzice szukali alternatywy dla operacji łopatki.
- Obecnie dziewczynka ma 6 lat, terapia nie jest jeszcze zakończona.

**Choroba Sprengla** [za: Wikipedia] deformacja Sprengla, wrodzone wysokie ustawienie łopatki – wada wrodzona o charakterze deformacji polegająca na wysokim ustawieniu jednej (rzadziej dwu) łopatek.

**Etiologia:** Przyczyną jest zahamowanie fizjologicznego zejścia łopatek do prawidłowej pozycji w przebiegu rozwoju.

**Objawy:** Wysoko ustawiona łopatka jest mniejsza od prawidłowej. Jej górna część zagina się do przodu, natomiast część dolna odstaje od klatki piersiowej. Fałd skórny pomiędzy szyją a barkiem jest uniesiony. Niekiedy łopatka jest połączona zrostami kostnymi z wyrostkami kolczystymi kręgosłupa, tworząc tzw. os omovertebrale, co jeszcze bardziej ogranicza ruchy w stawie ramiennym po stronie deformacji.

**Leczenie** W dużych i średnich deformacjach leczenie jest tylko operacyjne. Polega na uwolnieniu zrostów kostnych i repozycji łopatki z resekcją górnej części

**Do tej pory stosowano** zabiegi rehabilitacyjne w związku z kręczem szyji oraz nieprawidłowym ułożeniem prawej łopatki.

**Efekt:** udało się zwiększyć ruchomość w odc.szyjnym.

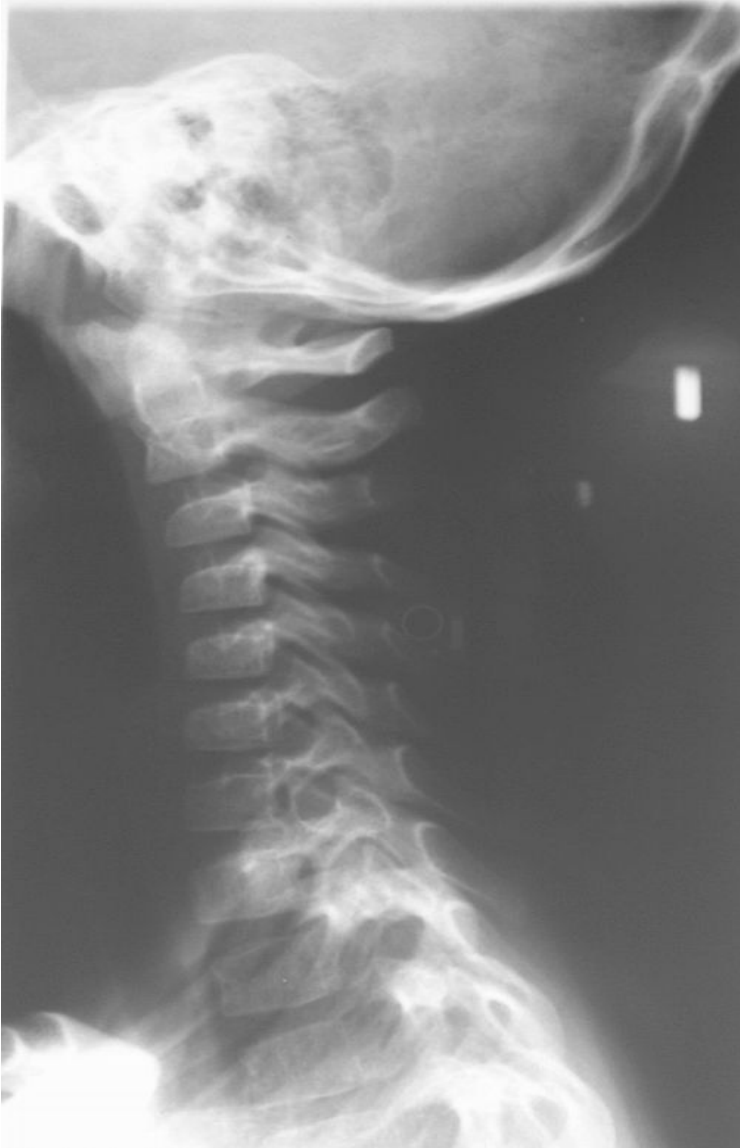## **Moje rozpoznanie:**

- kifoza odc.szyjnego oraz kręcz szyji
- niewłaściwe ułożenie łopatki z powodu: podwichnięcia prawego s.barkowego oraz przykurczy mm kl.piersiowej. Łopátka jest prawidłowej wielkości
- skolioza w wyniku złożenia przynajmniej trzech czynników:
  - 1) nieprawidłowego ułożenia miednicy z podwichnięciem prawego stawu krzyżowo-biodrowego, takiego że prawa k.miedniczna względem k.krzyżowej jest przesunięta kranialnie oraz jest tyłopochylona [za: teoria przyczyn skoliozy wg metody Yumeiho]
  - 2) skrócenie pozorne lewej kończyny dolnej 1cm
  - 3) kręcz szyji

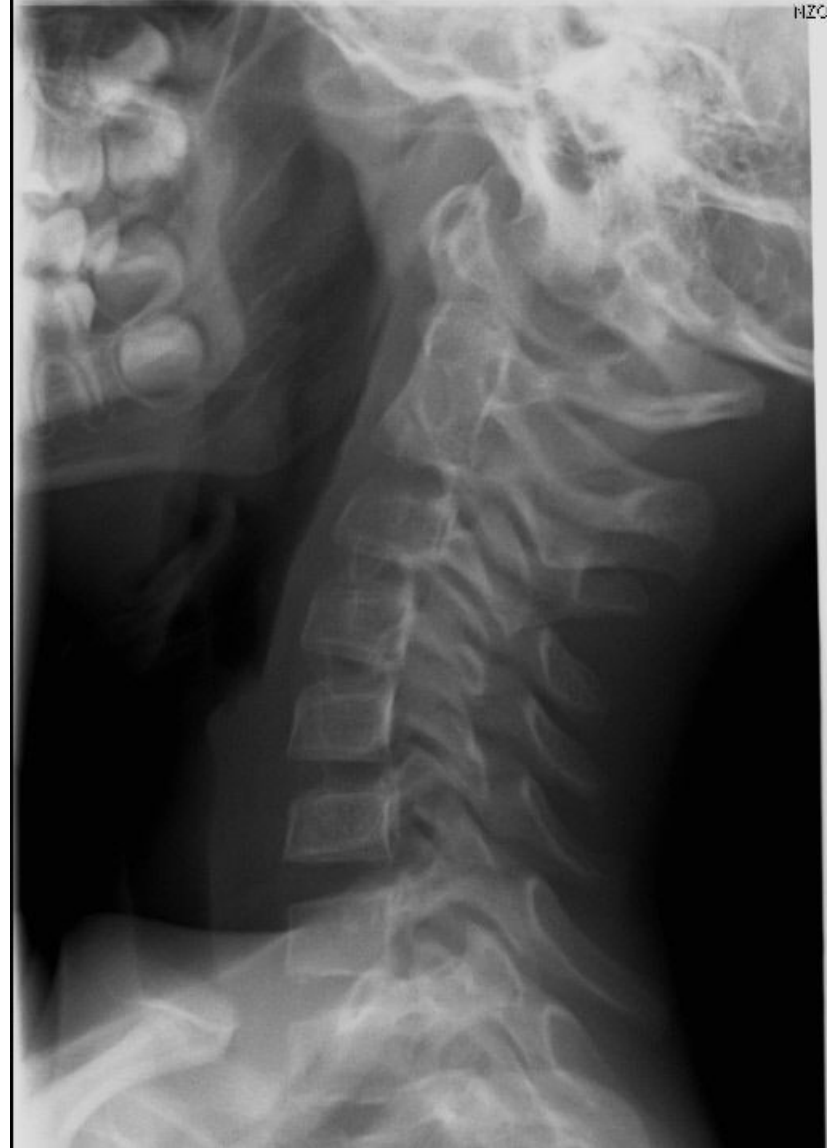**Zastosowane metody pracy:** Yumeiho ([www.yumeiho.pl](http://www.yumeiho.pl)), CranioSacrale ([www.craniosacral.pl](http://www.craniosacral.pl)). Zaznaczam iż nie wykonywałem mobilizacji kręgosłupa metodą Yumeiho w odc.szyjnym. Wszelka terapia odc.szyjnego odbywała się wyłącznie przy zastosowaniu miękkiej metody chiropraktycznej -Cranio Sacrale.

Uzyskane wyniki pracy

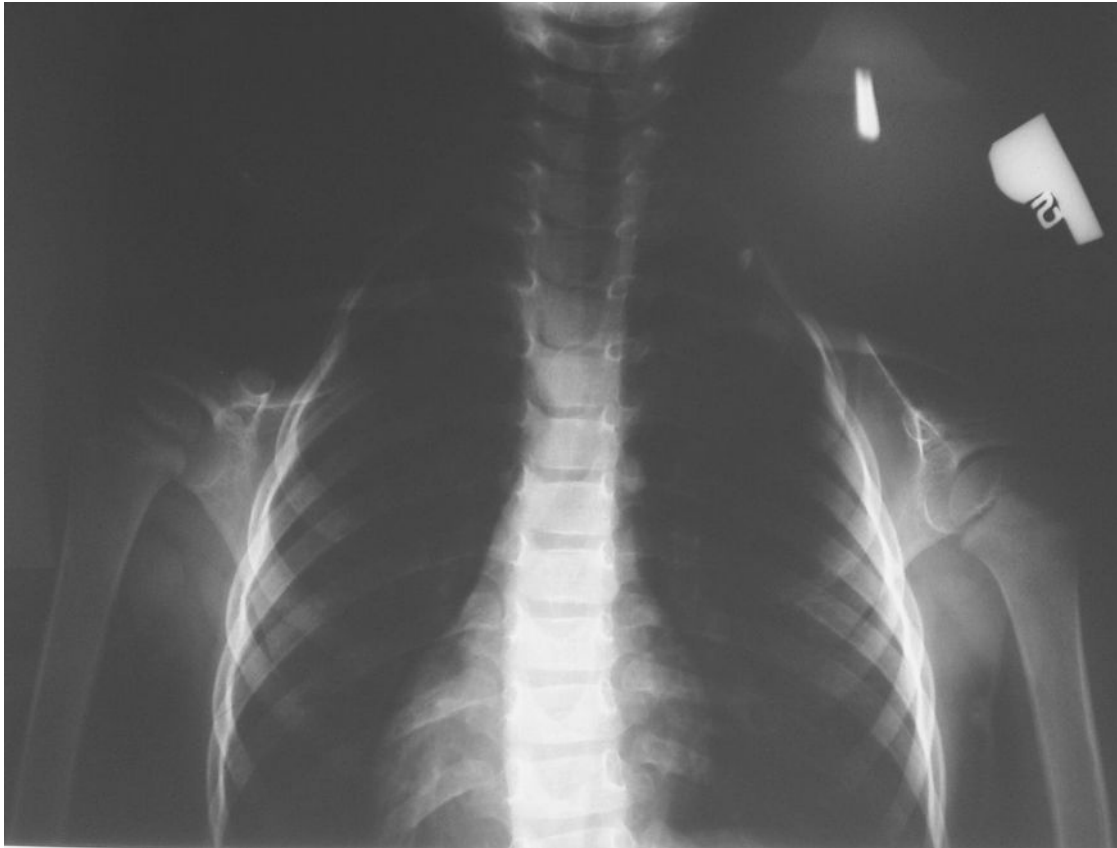
po 26 zabiegach, terapia nie jest jeszcze zakończona



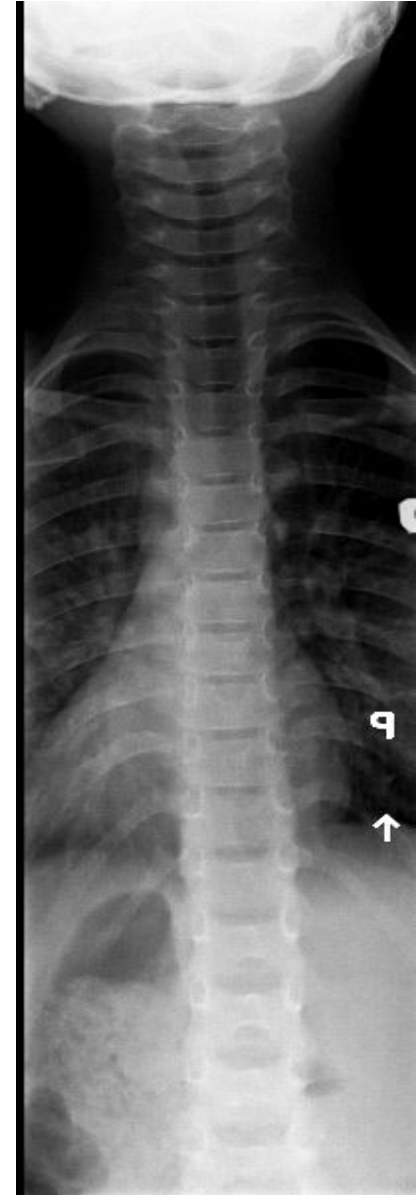
przed zab



po 26 zab

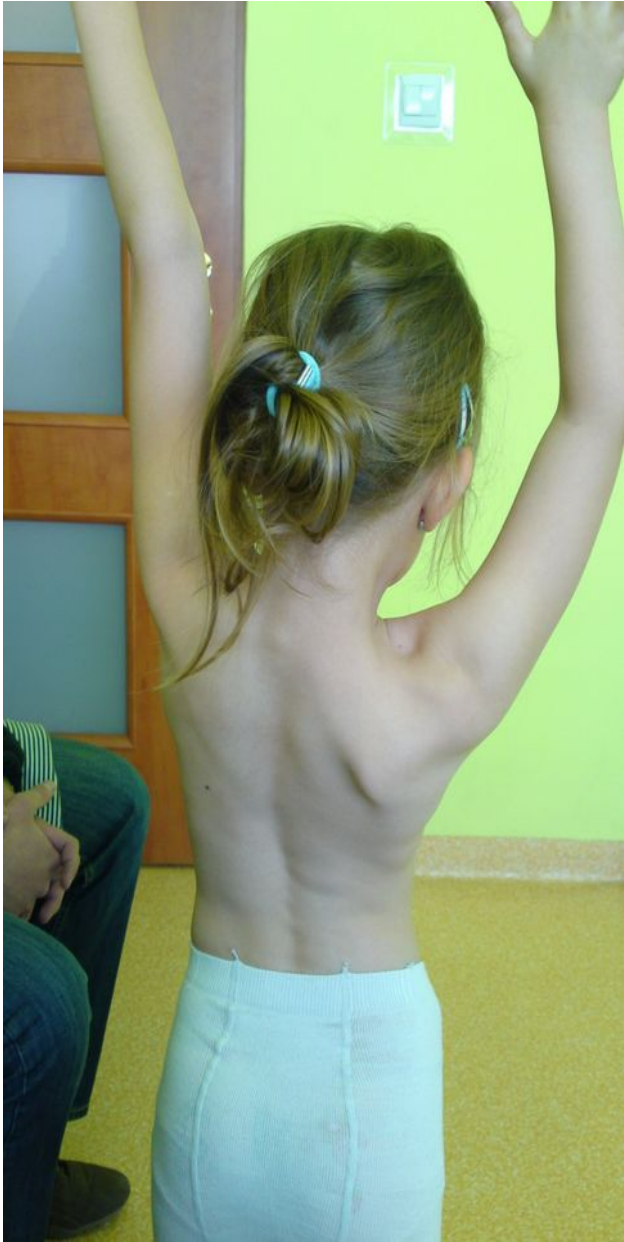

przed zab



po 26 zab





przed zab



po 26 zab

Dziękuję za uwagę

Piotr Zborowski

Świnoujście 2013